

儿童扁桃体腺样体低温等离子射频消融术 规范化治疗临床实践指南

Clinical practice guidelines for standardized low-temperature plasma radiofrequency ablation tonsillectomy and adenoidectomy in children

中国医师协会耳鼻咽喉头颈外科医师分会

[关键词] 儿童;扁桃体;腺样体;低温等离子射频消融术

Key words children; tonsil; adenoid; low temperature plasma radiofrequency ablation

DOI:10.13201/j.issn.2096-7993.2021.03.001

[中图分类号] R766.9 [文献标志码] A



扫一扫下载指南原文

扁桃体手术在公元 1 世纪就有记录,从最初粗暴切除到 20 世纪的精细剥离,并发症和出血大为减少。而最早的腺样体手术则为 19 世纪 60 年代由丹麦医生 Hans Wilhelm Meyer 实施的。20 世纪 90 年代开启了直视下腺样体手术新时期。进入 21 世纪,基于剥离原理的电刀、激光、等离子射频消融等扁桃体和腺样体切除方式得到了推广和普及。低温等离子射频消融技术利用超低频率 100 kHz 射频交变电流激发氯化钠递质形成等离子体,直接作用于靶组织,打断组织细胞间的分子键,使之裂解和气化,其工作温度维持在 40~70℃,有效降低了正常组织的高温损伤,符合微创的理念。因其切除的精准性和低出血量等优势,正为越来越多的业界同道所推崇。

应用低温等离子消融技术进行扁桃体腺样体切除在我国已经 10 余年,然而,仍缺乏系统性的使用规范,制约了该技术在儿童扁桃体腺样体手术中的应用推广。因此,亟需制订儿童扁桃体腺样体低温等离子射频消融术规范化治疗临床实践指南,目的是规范等离子射频消融技术在我国儿童扁桃体腺样体手术中的应用,以指导广大相关医务工作者的临床实践。

1 扁桃体腺样体的解剖学

扁桃体特指腭扁桃体,是一对呈扁卵圆形的淋巴上皮器官,位于口咽外侧壁腭咽弓和腭舌弓之间的三角形扁桃体窝内,分为上极和下极、外侧面(深面)和内侧面(游离面)。除内侧面外,扁桃体的其余部分均由结缔组织组成的被膜包裹。扁桃体的外侧面与咽腱膜和咽上缩肌相邻,扁桃体外侧面的被膜与咽腱膜之间为一层疏松结缔组织,此处形成一潜在的间隙,称为扁桃体周围间隙。切除扁桃体时,此间隙最易剥离。

扁桃体的血供丰富,主要有 5 支来源于颈外动脉的分支,包括:①腭降动脉,②腭升动脉,③面动脉扁桃体支,④咽升动脉扁桃体支,以上四支均分布于扁桃体、腭舌弓和腭咽弓;⑤舌背动脉,分布于扁桃体下极。扁桃体的静脉血先流入扁桃体包膜外的扁桃体周围静脉丛,经咽静脉丛及舌静脉汇入颈内静脉。扁桃体的神经由咽丛、三叉神经第二支(上颌神经)以及舌咽神经的分支共同支配。

腺样体又称为咽扁桃体,位于鼻咽顶壁与后壁移行处,形似半个剥皮橘子,表面不平、有 5~6 条纵行沟隙,居中的沟隙最深,在其下端有时可见一囊状小凹,称为咽囊,为胚胎早期上皮随脊索顶端退化凹陷而成,大多随年龄增加而消失。腺样体出生后即存在,3~8 岁时增生显著,一般 10 岁以后逐渐萎缩,是咽淋巴环的一部分。腺样体纵向连接鼻腔和口咽部,左右有咽鼓管,如果发生肥大会影响呼吸和耳咽管功能。腺样体的血供来源于咽升动脉、腭升动脉和上颌动脉。

2 扁桃体腺样体检查方法

2.1 常规体格检查

采取合适的体位用压舌板压下舌前 2/3,观察并记录扁桃体大小、形态、表面质地、隐窝开口、周边咽弓及咽后壁情况。扁桃体肿大一般分为四度:0 度是扁桃体在腭弓之内或已切除;1 度是双侧扁桃体占据口咽部横径 < 25%;2 度是双侧扁桃体占据口咽部横径 25%~50%;3 度是双侧扁桃体占据口咽部横径 51%~75%,4 度是双侧扁桃体占据口咽部横径 > 75%^[1]。观察儿童有无腺样体面容(牙颌面畸形),主要包括颌骨变长,牙列不齐等。

2.2 内镜检查

纤维或电子鼻咽镜已是腺样体检查的主要方法。检查腺样体大小应注意截取后鼻孔上下极完整图片,根据其对于后鼻孔阻塞程度分为 4 度。I 度阻塞后鼻孔 ≤ 25%,II 度为 26%~50%,III 度为

51%~75%, IV 度为 76%~100%。大于 51% 为肥大^[2]。纤维或者电子喉镜也可以观察扁桃体中下极对口咽和喉咽交接平面的阻塞程度,尤其是睡眠内镜作用大。

2.3 鼻咽 X 线侧位片或头颅定位侧位片

鼻咽 X 线侧位片或头颅定位侧位片是临床诊断儿童腺样体肥大的常用方法,推荐用头颅定位侧位片,能够显示整个牙颌面的发育情况。但是不能观察到咽隐窝、咽鼓管咽口、圆枕、翼内外板(肌)、咽旁间隙等组织或结构,不能动态观察鼻咽腔呼吸的动态变化情况。

2.3.1 腺样体厚度(A)测量 腺样体最突点至枕骨斜坡颅骨外侧面的垂直距离为腺样体厚度。尽管能了解腺样体肥大的程度,但不能正确反映气道阻塞程度。

2.3.2 A/N 比值测量 N 为腺样体最凸部鼻咽腔的宽度,是目前临床上较常用的一种方法,能较好地反映腺样体大小及腺样体占鼻咽腔气道的程度。A/N 比值 0.50~0.60 为正常;0.61~0.70 为中度肥大;0.71 以上为病理性肥大;0.80 以上为显著肥大^[3-4]。

2.4 鼻咽部 MRI 动态扫描

高危患儿[婴幼儿、智力低下、重度阻塞性睡眠呼吸暂停(obstructive sleep apnea, OSA)、颌面畸形等]行鼻咽部 MRI 动态扫描,可显示阻塞部位及阻塞程度,同时排除鼻咽部占位或畸形。

3 扁桃体腺样体手术的相关疾病

3.1 扁桃体腺样体肥大

扁桃体和腺样体的增生肥大儿童期常见,是导致儿童 OSA 的主要因素之一。可表现为睡眠打鼾或张口呼吸,此时肥大的扁桃体和腺样体成为上气道阻塞平面的一部分,形成阻塞性呼吸模式从而引起阻塞性睡眠呼吸紊乱(obstructive sleep-disordered breathing)。此外还会引起下列症状和体征。

症状:①鼻部症状:鼻塞、流涕和闭塞性鼻音。②耳部症状:腺样体肥大可阻塞咽鼓管咽口,腺样体炎症亦可波及咽鼓管黏膜,出现耳痛、耳闷及听力下降等分泌性中耳炎的症状。③咽喉及下呼吸道症状:鼻腔分泌物后流引起刺激性咳嗽。肥大的扁桃体也可引起吞咽困难或言语含糊不清,咽部经常不适、清咽或有口腔异味。④全身症状:主要为慢性营养发育障碍和反射性神经症状。患儿表现为厌食、呕吐和消化不良的症状,继而营养不良,可伴有行为认知功能障碍,睡眠多梦、遗尿、磨牙、夜惊等。

体征:①“腺样体面容(牙颌面畸形)”,鼻呼吸方式是人类的正常呼吸方式,不良的呼吸习惯对发育中的儿童会造成牙颌面发育畸形。扁桃体腺样体肥大阻塞上气道,迫使儿童改变呼吸方式,根据病态呼吸方式的不同,牙颌面畸形也不同:a. 张口

呼吸:一种上气道阻塞的常见代偿呼吸方式,张口呼吸儿童牙颌面会发生以下改变:唇肌张力减退、唇外翻上唇上翘、牙龈增生、前牙前突(龅牙)、上牙弓缩窄、腭盖高拱、下颌后缩、下颌角角度增大(高角)长脸、舌骨后下移位舌根后坠变长等;b. 前伸式呼吸:多见于扁桃体严重肥大阻塞口咽腔病例,患儿不自觉地前伸下颌、抬头、前伸脖子,以期打开咽腔。该类型患儿多发育成地包天类型;c. 既张口又前伸呼吸:这类患儿上颌骨发育动力不足,张口使下颌顺时针方向旋转,前伸使下颌过度发育,最终形成高角地包天的面型。②口咽部检查:扁桃体> II 度,咽后壁可见鼻咽部的分泌物附着。

3.2 扁桃体腺样体慢性炎症

慢性扁桃体炎是指腭扁桃体处于持续炎症状态且反复急性发作,急性发作期主要症状为咽痛,可伴有畏寒、高热、头痛等全身症状^[5]。婴幼儿常表现为流涎、拒食,扁桃体明显肿大者可表现为呼吸困难。主要体征为咽部黏膜弥漫性急性充血,腭扁桃体充血肿大,表面可见渗出物,常伴有下颌、颈淋巴结肿大压痛。而发作间歇期则无明显症状,查体可发现扁桃体充血,表面有时可见脓性分泌物。好发于儿童,在儿童中多表现为腭扁桃体肥大。慢性扁桃体炎引起全身其他系统的炎症性疾病,如风湿病、风湿性心脏病、心肌炎、慢性肾炎、虹膜睫状体炎、银屑病、脓毒血症等,即为病灶性扁桃体^[6]。

腺样体炎症是儿童时期的常见病,多与鼻窦炎、中耳炎、上气道咳嗽综合征等上呼吸道炎症性疾病相伴随。多为细菌感染所致,也有病毒和细菌混合性感染。局部症状为鼻塞、鼻分泌物增多,鼻塞严重时有张口呼吸、睡觉打鼾、吸奶困难等。鼻咽镜检查:可见腺样体黏膜弥漫性充血、水肿,表面有渗出物附着。

3.3 扁桃体腺样体肿瘤

扁桃体腺样体肿瘤常见的有乳头状瘤、息肉、潴留囊肿、纤维瘤及血管瘤、淋巴瘤等^[7]。多由术中冷冻或术后病理明确。

4 儿童扁桃体腺样体低温等离子射频消融术适应证和禁忌证

4.1 适应证

扁桃体腺样体肥大主要发生在儿童期,当其影响小儿的呼吸及周围器官时应该手术切除,不应拘于年龄的限制^[8-9]。儿童扁桃体腺样体低温等离子射频消融术的适应证主要以阻塞因素和感染因素为主,包括:①扁桃体过度肥大(伴或不伴腺样体肥大)导致 OSA,或妨碍吞咽导致营养障碍及言语含糊不清^[10-12]。②扁桃体腺样体肥大影响颌面部发育,引起腺样体面容或造成牙列不齐。对于年龄 3 岁以上并有造成牙颌面骨性发育畸形或出现趋势的患儿,需要尽早干预。③反复发作的扁桃体炎,

以发作频次为手术依据,近1年发作超过7次,近2年平均每年发作超过5次或近3年平均每年发作超过3次者,或者出现过扁桃体周围脓肿者^[1,13-14]。

④病灶性扁桃体。⑤扁桃体腺样体恶性肿瘤。⑥保守治疗无效的白喉带菌者。⑦不明原因的低热,排除其他病变引起者。⑧复发性鼻窦炎,药物治疗无效,考虑与扁桃体腺样体相关者。⑨耳部疾病:包括分泌性中耳炎,急性复发性中耳炎(6个月内3次感染或12个月内4次感染),咽鼓管功能障碍,拔管后复发需要重复置管^[15]。⑩扁桃体部分切除的适应证:Ⅱ度或以上以梗阻为主的单纯性扁桃体肥大。有明显牙颌面畸形的不建议。

4.2 禁忌证

①扁桃体急性炎症期或急性上呼吸道感染等感染性疾病发病期。②重度OSA或伴有高危因素的患儿不宜立即手术,建议评估心肺功能并行相应治疗[推荐持续气道正压通气(continuous positive airway pressure,CPAP)]后再手术。③造血系统疾病及有凝血机制障碍者一般不手术。如扁桃体炎症与血液病相关必须手术切除时,应与相关学科紧密合作,采取综合措施。在充分的术前准备条件下才能施行手术,避免术后出血和感染。④伴有严重的全身性疾病,如在风湿热、肾炎、肝炎、活动性肺结核等疾病的活动期。⑤高血压、糖尿病、心脏病等慢性疾病未良好控制。⑥免疫功能障碍及自身免疫性疾病者。⑦女性月经期和月经前期不宜手术。⑧腭裂患儿术后可能出现开放性鼻音,应慎重,做好充分沟通^[16]。

5 儿童扁桃体腺样体低温等离子射频消融术术前准备

5.1 常规检查

详细询问病史和体格检查,在询问病史时,应特别注意患儿有无容易出血的倾向;近期有无上呼吸道感染病史;女性患儿的月经史;有无变应性疾病尤其是对麻醉药物过敏的病史。一般体格检查:如身高、体重、呼吸、脉搏、心率、血压、营养等。血、尿及大便常规,凝血功能,生化(肝肾功能、电解质),胸片,心电图,感染性疾病筛查(乙肝,丙肝,梅毒,艾滋病等)等常规检查。

5.2 专科检查

对鼻腔、口腔、咽部及全身检查,尤其要关注体重指数,如有垂直方向松动的牙齿,即3度松动者,建议术前拔除,以免手术时落入气道。必要时可进行鼻内镜检查或鼻咽部X线侧位片、多导睡眠监测、听力学评估和耳内镜检查等。

5.3 高危患儿检查

除常规检查外,高危患儿(婴幼儿、智力低下、重度OSA、颌面畸形等)还需做如下检查:①查体:有无颌面畸形;开口度;舌体大小;头颈活动程度;

有无肋外翻;青紫;生长发育迟缓(身高、体重明显低于同龄儿一般水平)等。②MRI动态扫描:疑有咽喉部占位或畸形者可以进行此检查以显示阻塞部位及阻塞程度。鼻咽部CT检查不作为常规检查。③超声心动图:了解心脏的结构。④排除相关的疾病,如颅面部畸形、后鼻孔闭锁、下颌骨发育不良及喉软化症、胃食管反流等。⑤重症OSA患儿:围手术期CPAP治疗。

6 儿童扁桃体腺样体低温等离子射频消融术的手术流程

6.1 暴露方式

6.1.1 手术体位 采用平卧、垫肩、头后仰体位,注意头勿过度后仰,颈部勿悬空,可加用颈垫,并用头垫固定头部,防止头部左右偏移。建议术者位于患儿头端。

6.1.2 开口器及压舌板 根据儿童的年龄和体型选择合适的开口器和压舌板,压舌板的大小可依据年龄和体型选择。

6.1.3 腺样体暴露方式 分别经双侧鼻腔导入一次性导尿管(或硅胶管),拉起软腭,固定导尿管,暴露鼻咽腔。可在间接鼻咽镜或鼻内镜下进行手术操作。间接鼻咽镜是一种简单实用的术中暴露腺样体的方法,不足之处是较内镜视野小;70°鼻内镜经鼻咽部导入是腺样体手术最常用的方法,视野佳,利于操作;0°鼻内镜自鼻腔导入对于腺样体显著肥大且部分突入鼻腔者可用,但要注意避免鼻腔黏膜损伤。

6.2 等离子刀头的选择

应选择儿童扁桃体腺样体手术专用刀头。

6.3 手术方式

6.3.1 扁桃体 扁桃体全切术:患儿全身麻醉成功后,上开口器,充分显露双侧扁桃体,注意保护好牙齿、牙槽、悬雍垂、舌体等正常组织结构。消融能量级别通常设置为7级,凝血能量级别设置为3级,刀头接通生理盐水。用扁桃体抓钳提起扁桃体,并向对侧牵拉,使扁桃体底部与前弓被膜形成一凹痕,然后等离子刀头(踩消融档位)沿前弓凹痕作一弧形切口,再用刀头沿着切口一边翻转扁桃体,一边沿着扁桃体的被膜层消融分离,消融方向可自上极向下,亦可自下极向上,直至完全切除扁桃体。在消融切割的过程中,注意保护上下极的黏膜皱襞,如遇到较大的血管出血,此时把刀头紧贴出血点,踩踏凝血档位持续1~2s,即可止血。对于较剧烈的出血,或者看不清楚出血点时,可采用棉球压迫止血,待出血减缓或者能够看清出血点时,再使用等离子刀头凝结止血,必要时血管钳夹闭血管,缝扎或结扎。若咽弓之间间隙过大,可行腭咽成形术。

扁桃体部分切除术:适用于Ⅱ度或以上的单纯

扁桃体肥大,暴露方式同全切除,有明显牙颌面畸形的不建议。等离子刀头从扁桃体表面逐步向被膜方向消融,直至被膜层,但不要突破扁桃体被膜,同时注意保护前后弓,避免损伤。扁桃体消融可采用由上而下,亦可由下而上,使用点切的方法消融扁桃体组织。也可用扁桃体抓钳提起扁桃体,切除部分扁桃体组织后,再用等离子刀头沿着扁桃体窝上下滑动消融扁桃体组织,保留被膜不损伤咽肌。

6.3.2 腺样体 ①消融法:由浅入深一层一层消融。充分暴露腺样体后,在间接鼻咽镜或鼻内镜下用等离子刀先沿腺样体底端做一标记线,只在标记线内侧进行操作。需直视刀头下进行操作,禁止盲目操作。留意刀头场强作用范围,禁止刀头直接顶住组织进行消融切除操作。自下而上、由浅到深逐步切除腺样体,切除范围需要完全暴露后鼻孔,若有鼻咽部出血,采用等离子电凝止血。②切除法:从腺样体背面剥起腺体组织整块切除。充分暴露腺样体后,在间接鼻咽镜或鼻内镜下用等离子刀从腺样体背面剥起腺体组织整块切除。如果腺样体增生严重,可结合以上两种方法,部分组织整块切割,剩余部分蚕食样消融。对于后鼻孔边缘的腺样体组织,可弯曲刀头后进行,至后鼻孔完全显露,咽鼓管圆枕周边无肿大的淋巴组织。腺样体消融术中要注意避免损伤鼻腔黏膜、软腭背面和咽鼓管咽口等组织器官。

7 儿童扁桃体腺样体低温等离子射频消融术术后注意事项

7.1 术后体位

术后 4~6 h 平卧头侧位,嘱其尽量抿出口腔内分泌物,有利于观察出血情况。

7.2 呼吸观察及处理

术后悬雍垂及软腭水肿较常见,部分患儿可出现喉水肿导致声嘶、喉鸣音、呼吸困难、窒息等^[17]。合并高危因素(肥胖、小下颌、舌根后坠、肝移植术后、某些出血性疾病、心脏病等)患儿,上呼吸道常有较多分泌物,可引起呼吸道梗阻和血氧饱和度下降,多发生在术后 4~24 h。应给予心电监护,密切观察患儿生命体征。

7.3 出血观察、处理及预防

扁桃体腺样体低温等离子射频消融术后伤口完全愈合需 2~3 周,在尚未完全愈合之前都可能发生伤口出血,是扁桃体腺样体术后比较常见的并发症^[18]。术后出血表现为有鲜血从口腔或鼻腔流出,呕吐出咖啡样胃内容物或凝血块,或者见患儿有频繁的吞咽动作,可解黑便。分为原发性(24 h 内)和继发性(24 h~3 周)出血两类。

根据出血量的多少和身体的状况,结合止血手段及预后,扁桃体术后出血程度可分为 5 度。1 度:出血量少,且出血可自止,对于 1 度出血者密切观察病情,酌情使用止血药物。2 度:需要使用肾

上腺素棉球或其他压迫创面才能止血,2 度者需取坐位或半坐位,可使用止血药物,同时冷漱或局部冷敷处理,对于局部形成巨大凝血块者,应清除后再行压迫止血。3 度:需要再次手术缝扎或采用介入等手段止血,4 度:出现出血性休克症状或者需要结扎颈外动脉止血;3~4 度者应注意水电解质平衡,及时补液,必要时进行输血治疗。5 度:因出血最终导致死亡。部分患儿存在多次出血的风险。

术后 24 h 内应安抚患儿,避免躁动哭闹,在患儿卧床的情况下,可在口角处放置白色毛巾,嘱患儿将口腔内分泌物抿出,注意吐出物有无新鲜血液,同时观察有无鼻出血、频繁吞咽动作及心率、面色等变化。如有上述情况,应立即检查创面是否存在出血并作相应处理。继发性出血通常与饮食、运动、咳嗽、哭闹、伤口感染等因素有关,术后 3 周内应注意给予适当的饮食,勿剧烈运动、大声哭闹,及时处理鼻窦炎、预防感冒,以避免用力擤鼻、清嗓子、咳嗽等导致的伤口出血^[19-20]。腺样体术后出血较为少见^[17],如果出血量少不易被早期发现,多在出血后数天,出现黑便、面色苍白等贫血征象时而被发现,需引起重视。

7.4 术后体温监测及处理

发热是术后最常见的症状,多为吸收热,体温在 38℃ 以下,一般 3 d 内退热,只需对症处理。如果体温超过 38℃,应考虑感染,应及时评估后对症处理,预防发生热性惊厥等并发症。治疗上,以对症治疗为主,如为术创感染引起者,应合理抗感染治疗。术创感染表现为口腔异味明显、术创白膜秽秽、发热、疼痛加重。对于术创感染的处理,重点是加强口腔清洁,多漱口,必要时留取标本培养及药敏,及时调整抗感染药物。

7.5 术后疼痛评估及处理

扁桃体腺样体低温等离子射频消融术后疼痛个体差异较大。术后可采用 FLACC(2 个月~7 岁)和 VAS(8 岁以上)疼痛评估量表进行疼痛评分。疼痛轻微者,进食量和速度基本正常(疼痛评分<3 分),一般无需止痛处理,可采用看动画片、讲故事、玩玩具等方法转移注意力;疼痛较明显者,进食量减少且慢(疼痛评分≥3 分),可于颈部下颌下区冰敷止痛,或使用止痛贴、口服解热镇痛药,基本能缓解疼痛;疼痛剧烈者,拒绝进食且食量明显减少(疼痛评分>6 分),应通知医生给予镇痛处理。单纯腺样体切除术后疼痛轻微,大多不用特殊处理。

7.6 饮食指导

术后饮食指导是扁桃体腺样体低温等离子射频消融术后预防伤口出血的重要环节。术后 2 h 内禁任何饮食,2 h 后可适当喝水,4 h 后可以进食流质饮食^[21-22],手术当天以冷流质饮食为主,术后第 1 天可改为半流质常温饮食,直至伤口愈合。在此期间,可逐渐增加食物的浓稠度,术后 3 周左右

可根据伤口情况恢复正常饮食。需要注意的是,勿食过于酸性的水果以及活血的食物和药物,勿用吸管、奶嘴吸食食物。由于手术应激、麻醉药物的使用、术前后禁食以及术后饮食结构改变,患儿的胃肠功能常受到影响,应给予清淡、易消化的半流质饮食,并注意温度,不宜过冷或过热。单纯切除腺样体,术后2 h 患儿完全清醒即可进水,4~6 h 可进半流质饮食,术后第1天根据患儿情况改软食。

7.7 口腔及创面观察及护理

术后创面形成白膜是一种正常反应,对创面有保护作用,但也会产生异味。若有感染,白膜增厚,污秽、异味加重,多伴有发热。为防止感染,术后应多喝水饮食,勤漱口,鼓励讲话,保持口腔、创面清洁。口腔和鼻腔可酌情使用药物减轻局部水肿,预防感染。

7.8 其他并发症观察及处理

7.8.1 语音异常、腭咽闭合不全、鼻咽反流 可出现开放性或闭塞性鼻音、进食液体反流入鼻腔、男声女调、声音变细变尖等表现,主要由构语器官改变,重塑过程引发。可嘱患儿多练习鼓气及持续吹气,如吹气球、吹乐器,也可给予喷鼻及雾化等治疗,一般短期内可恢复。腭裂患儿行腺样体和扁桃体手术,术前充分评估及告知。如症状持续时间超过术后2个月,则需语音训练师诊治或行腭咽部手术治疗。

7.8.2 瘢痕粘连咽腔狭窄 对有瘢痕体质及严重感染的患儿来说,行此类手术须十分谨慎,严重时可导致双侧咽侧索至鼻咽部与软腭后方严重粘连,尤其是同时行扁桃体手术者。预防及处理原则:术中避免损伤软腭的鼻咽侧,同时行扁桃体切除时腺样体手术创面不宜过低,防止口咽和鼻咽创面过近^[23]。

7.8.3 复发 术后部分患儿存在复发的可能,复发率一般不超过2%,婴幼儿、肥胖患儿术后复发率较高,主要由于患儿年龄小、腺样体仍然处于增殖期和反复呼吸道感染等导致再次增生,术前应充分告知^[24]。对于复发的患儿,可根据手术适应证决定是否再次手术。

7.8.4 牙齿松动脱落 术前常规松动牙检查,建议拔除3度松动乳牙。术中置入开口器时操作宜轻柔。

7.8.5 术后拔管困难和呼吸困难 对于重度OSA、小颌畸形及其他可能导致术后拔管困难的患儿,应加强围手术期管理,做好应急预案,并充分告知。

7.8.6 颈部疼痛活动受限 产生此类症状的原因较多,局部感染或者炎症反应引起寰枢椎关节不稳定是原因之一。早期发现、早期治疗是治愈的关键。抗感染的同时去枕平卧1~2周多可痊愈。

7.8.7 圆枕周围组织增生 有部分患儿,尤其是反复上呼吸道感染或上呼吸道过敏者,术后随访可见圆枕周围组织增生。增生明显阻塞同侧后鼻孔,

可再次手术,切除部分增生圆枕周围组织。

8 儿童扁桃体腺样体低温等离子射频消融术的随访原则

儿童扁桃体腺样体低温等离子射频消融术的随访原则:①手术后,咽部无出血、水肿,进食无异常,呼吸平顺,生命体征正常,可出院,出院后继续半流质饮食,并注意保持漱口,术后2周门诊复诊。②嘱患儿出院后2~3周,如出现发热、呕血、解黑便或者出现其他严重症状,如呼吸困难等,要及时复诊或就近看诊。③出院后2周内和2个月,各随访一次,重点询问是否有出血、疼痛情况,体温正常与否,目前症状如何等,必要时到门诊复诊。④手术后2周和2个月,各返回医院复诊1次,医生根据创面愈合情况和患儿症状,指导下一步治疗方法,以及再次复诊因素和时间。⑤牙颌面畸形建议转口腔科进一步诊治。

9 儿童扁桃体腺样体低温等离子射频消融术日间手术

9.1 日间手术必备条件

日间手术是指患儿在入院后的24 h内接受手术、术后观察和康复并出院的一种外科手术治疗模式^[25]。由于低温等离子射频消融术的广泛开展,扁桃体腺样体手术实现了微创无血,符合日间手术的病种要求。

开展日间手术必须具备以下条件:①场地:专用日间手术病房和诱导、复苏室,条件许可者可设置专用麻醉诱导室。目的是发挥专科优势,确保在出现意外情况不能实施手术或不能按计划出院时直接延长住院时间,而无需转换病房^[26]。②设备:日间手术部的所有场所均应配备相关抢救器械和药品^[27]。手术室设备参照普通手术室标准。病房需设专用床位,配备心电监护仪、供氧系统、吸引器、应急抢救相关用品。③人员:手术、麻醉医生应具有主治医师以上职称并有3年以上从事相关专业主刀经验的高年资医生,专科技术能力需高于同级别传统住院手术医生,需经考核合格且由医院医疗质量与安全委员会授权高年资、高技术能力的医师操作^[28]。建立日间手术病人住院标准流程,做好各部门协调与沟通;进行病情评估,评估内容包括疗效、变异、费用和满意度等^[29]。

9.2 日间手术适应证

扁桃体腺样体手术大多可在门诊日间手术进行,术后数小时儿童即可离院。因有一定的并发症及再次入院的风险^[30-32],因此日间手术适应证首先需满足住院手术治疗的基本适应证和禁忌证,以轻症患儿为主。有高危因素者不建议纳入日间手术^[1,33]。

9.3 日间手术围手术期管理流程

日间手术的围手术期管理有3个主要原则:安全性、有效性、医患之间建立良好的信任关系。日间手术围手术期管理流程见图1。

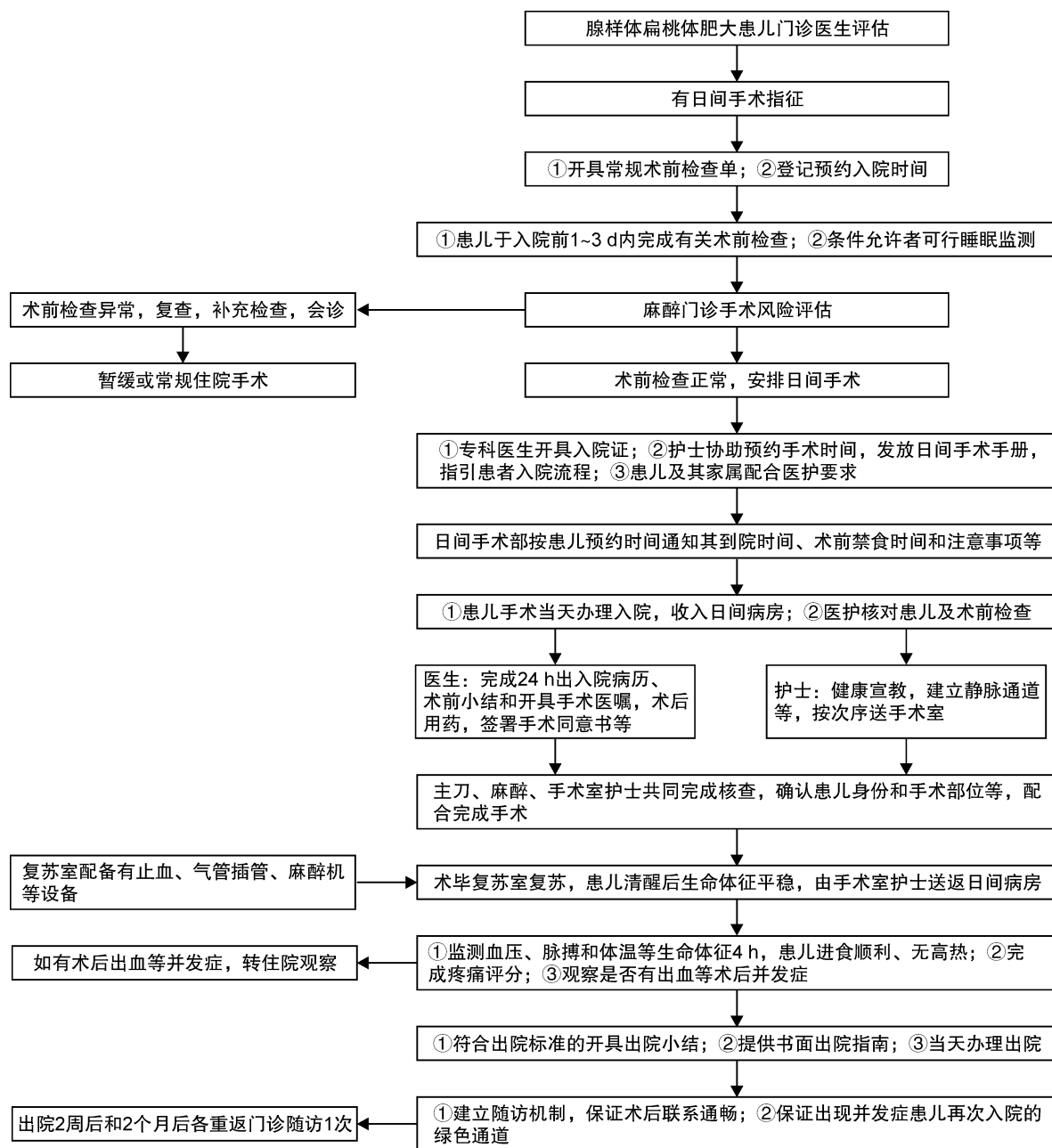


图 1 日间手术围手术期管理流程图

总召集人:

魏永祥(首都儿科研究所)

撰写专家:

李晓艳(上海市儿童医院/上海交通大学附属儿童医院); 刘大波(南方医科大学深圳医院); 王智楠(武汉北斗星儿童医院); 卢晓峰(上海交通大学医学院附属第九人民医院); 谷庆隆(首都儿科研究所); 沈翎(福建省福州儿童医院/福建医科大学附属福州儿童医院); 沈蓓(天津市儿童医院/天津大学儿童医院); 黄琦(上海交通大学医学院附属新华医院); 僧东杰(郑州大学附属儿童医院/河南省儿童医院); 宋伟(大连医科大学附属大连市儿童医院); 姚红兵(重庆医科大学附属儿童医院); 夏忠芳(华中科技大学同济医学院附属武汉儿童医院); 高

兴强(厦门市儿童医院/复旦大学附属儿科医院厦门分院); 付勇(浙江大学医学院附属儿童医院); 聂江(东莞市儿童医院)

讨论专家:

王彤(江西省儿童医院); 成琦(安徽省儿童医院); 刘玉欣(青岛大学附属青岛妇女儿童医院); 孙晓卫(山东大学齐鲁儿童医院); 李琦(南京医科大学附属儿童医院); 邹宇(广东省妇幼保健院); 徐幼(成都市妇女儿童中心医院); 窦训武(苏州大学附属儿童医院); 陈飙(华中科技大学同济医学院附属协和医院)

秘书:

钟建文(南方医科大学深圳医院); 徐宏鸣(上海市儿童医院/上海交通大学附属儿童医院)

参考文献

- [1] Mitchell RB, Archer SM, Ishman SL, et al. Clinical Practice Guideline: Tonsillectomy in Children (Update)[J]. *Otolaryngol Head Neck Surg*, 2019, 160(1_suppl):S1-S42.
- [2] Varghese AM, Naina P, Cheng AT, et al. ACE grading-A proposed endoscopic grading system for adenoids and its clinical correlation[J]. *Int J Pediatr Otorhinolaryngol*, 2016, 83:155-159.
- [3] Fujioka M, Young LW, Girdany BR. Radiographic evaluation of adenoidal size in children; adenoidal-nasopharyngeal ratio[J]. *AJR Am J Roentgenol*, 1979, 133(3):401-404.
- [4] 邹明舜. 儿童增殖腺-鼻咽腔比率测定的临床价值[J]. *中华放射学杂志*, 1997, 31(3):190-192.
- [5] 中国医师协会儿科医师分会儿童耳鼻咽喉专业委员会. 儿童急性扁桃体炎诊疗——临床实践指南(2016年制定)[J]. *中国实用儿科杂志*, 2017, 32(3):161-164.
- [6] 王海燕. 肾脏病学[M]. 3版. 北京:人民卫生出版社, 2008:1003-1003.
- [7] 王智楠, 夏菲, 张亚敏, 等. 婴幼儿鼻咽部新生物的临床分析及诊治探讨[J]. *临床耳鼻咽喉头颈外科杂志*, 2016, 30(21):1698-1701.
- [8] 张亚梅, 张天宇. 实用小儿耳鼻咽喉科学[M]. 北京:人民卫生出版社, 2011:312-312.
- [9] Marcus CL, Moore RH, Rosen CL, et al. A randomized trial of adenotonsillectomy for childhood sleep apnea[J]. *N Engl J Med*, 2013, 368(25):2366-2376.
- [10] Roland PS, Rosenfeld RM, Brooks LJ, et al. Clinical practice guideline: Polysomnography for sleep-disordered breathing prior to tonsillectomy in children[J]. *Otolaryngol Head Neck Surg*, 2011, 145(1 Suppl):S1-15.
- [11] 仇书要, 刘大波. 美国 2011 版多道睡眠图在儿童睡眠呼吸障碍扁桃体切除术前应用指南介绍[J]. *中华耳鼻咽喉头颈外科杂志*, 2013, 48(10):868-870.
- [12] 中国儿童 OSA 诊断与治疗指南制订工作组, 中华医学会耳鼻咽喉头颈外科学分会小儿学组, 中华医学会儿科学分会呼吸学组, 等. 中国儿童阻塞性睡眠呼吸暂停诊断与治疗指南(2020)[J]. *中国循证医学杂志*, 2020, 20(8):883-900.
- [13] Baugh RF, Archer SM, Mitchell RB, et al. Clinical practice guideline: tonsillectomy in children[J]. *Otolaryngol Head Neck Surg*, 2011, 144(1 Suppl):S1-30.
- [14] 刘大波, 黄振云, 赵东吉慧, 等. 美国 2011 年版儿童扁桃体切除术临床实践指南介绍[J]. *中华耳鼻咽喉头颈外科杂志*, 2013, 48(11):966-968.
- [15] Schupper AJ, Nation J, Pransky S. Adenoidectomy in Children; What Is the Evidence and What Is its Role? [J]. *Curr Otorhinolaryngol Rep*, 2018, 6(1):64-73.
- [16] Ingram DG, Friedman NR. Toward Adenotonsillectomy in Children; A Review for the General Pediatrician [J]. *JAMA Pediatr*, 2015, 169(12):1155-1161.
- [17] 黄敏, 赵斯君, 彭湘粤, 等. 儿童腺样体、扁桃体切除术后并发症分析及处理[J]. *中国眼耳鼻喉科杂志*, 2013, 13(2):70-73.
- [18] 易星, 邓腾波. 扁桃体低温等离子融切术后出血的相关危险因素分析[J]. *临床耳鼻咽喉头颈外科杂志*, 2019, 33(5):407-410.
- [19] 刘大波, 谭宗瑜, 钟建文, 等. 儿童扁桃体腺样体低温等离子手术迟发性出血的初步研究[J]. *中华耳鼻咽喉头颈外科杂志*, 2010, 45(5):373-376.
- [20] 仇书要, 刘大波, 钟建文, 等. 儿童阻塞性睡眠呼吸暂停低通气综合征等离子消融术后并发症分析[J]. *山东大学耳鼻喉眼学报*, 2018, 32(2):34-37.
- [21] 熊琼珍, 陈咏梅, 黄文姣. 小儿非胃肠道全麻术后禁食时间的探讨[J]. *当代护士(中旬刊)*, 2013(10):72-73.
- [22] 杨涵舒, 高玉英. 新的全麻术后禁食时间对眼科全麻患儿舒适度的影响[J]. *四川生理科学杂志*, 2019, 41(4):299-303.
- [23] 宋伟, 吕萍, 毕战胜, 等. 应用低温等离子治疗儿童腺样体肥大后鼻孔黏膜超微结构变化的研究[J]. *临床耳鼻咽喉头颈外科杂志*, 2020, 34(11):1035-1036.
- [24] 杨娜, 柳荫. 婴儿期腺样体肥大患儿手术治疗的临床分析[J]. *临床耳鼻咽喉头颈外科杂志*, 2021, 35(1):42-43.
- [25] 于丽华. 中国日间手术发展的历程与展望[J]. *中国医院管理*, 2016, 36(6):16-18.
- [26] 马敬伟, 卞红强, 段栩飞, 等. 小儿日间手术安全性分析[J]. *中华小儿外科杂志*, 2020, 41(8):704-709.
- [27] 朱玉, 冯丹, 王博, 等. 日间手术服务质量安全管理标准研究[J]. *中华医院管理杂志*, 2018, 34(12):989-994.
- [28] 李灿萍, 黄寿奖, 王东披, 等. 小儿日间手术标准化管理实践与探索[J]. *中华医院管理杂志*, 2019, 35(3):209-212.
- [29] 王可为, 谭李红, 唐湘莲. 精细化视角下儿童专科医院日间手术管理的探索与实践[J]. *临床小儿外科杂志*, 2017, 16(6):608-611.
- [30] Edmonson MB, Eickhoff JC, Zhang C. A population-based study of acute care revisits following tonsillectomy[J]. *J Pediatr*, 2015, 166(3):607-612.
- [31] Shay S, Shapiro NL, Bhattacharyya N. Revisit rates and diagnoses following pediatric tonsillectomy in a large multistate population[J]. *Laryngoscope*, 2015, 125(2):457-461.
- [32] Duval M, Wilkes J, Korgenski K, et al. Causes, costs, and risk factors for unplanned return visits after adenotonsillectomy in children[J]. *Int J Pediatr Otorhinolaryngol*, 2015, 79(10):1640-1646.
- [33] Marcus CL, Brooks LJ, Draper KA, et al. Diagnosis and management of childhood obstructive sleep apnea syndrome[J]. *Pediatrics*, 2012, 130(3):e714-e755.

(收稿日期:2021-02-05)