

# 乳腺癌植入式静脉输液港临床应用专家共识及技术操作指南(2017版)

中华医学会外科学分会乳腺外科学组

中图分类号:R6 文献标志码:A

【关键词】 乳腺癌;植入式静脉输液港

Keywords breast cancer; implantable venous access port

中心静脉作为一种安全的输液途径已经获得共识<sup>[1-2]</sup>。1982年, Niederhuber等<sup>[3]</sup>首次报道将植入式静脉输液港(implantable venous access port, IVAP, 简称PORT)应用于临床。由于具有血管并发症少、局部感染和导管移位发生率低且不需要换药等优点, PORT在乳腺癌临床领域得到广泛应用<sup>[4]</sup>。为规范PORT的临床应用, 中华医学会外科学分会乳腺外科学组组织国内部分专家讨论并制定本共识和操作指南, 旨在为国内乳腺癌及其他专业医师提供参考借鉴。

## 第一部分 专家共识

PORT是一种可供反复穿刺的全植入式血管通道装置, 可以长期或间歇性使用。理论上, 全身各中心静脉都可以选择植入。本共识推荐优选经皮颈内静脉及锁骨下静脉穿刺置管, 贵要静脉、股静脉等亦可选择<sup>[1,5-6]</sup>。

### 1 适应证

PORT的适应证包括:(1)需输入化疗药物<sup>[7]</sup>。(2)需长期输入高渗透性或黏稠度较高的药物<sup>[2]</sup>。(3)需使用加压泵快速输液。(4)需长期输液和保留静脉通路。(5)每日需多次静脉采血检查<sup>[4,8]</sup>。

### 2 禁忌证

PORT的禁忌证包括:(1)不能耐受手术。(2)凝血机制障碍。(3)对导管所含成分过敏。(4)拟植入部位皮肤感染。(5)植入部位具有放射治疗史, 或局部组织影响PORT稳定性。(6)拟植入深静脉有静脉炎和静脉血栓形成史。

### 3 并发症及防治

PORT的并发症按照发生时间分为术中并发症和术后

并发症。

#### 3.1 术中并发症

3.1.1 常见并发症 PORT植入过程中常见并发症包括: 气胸[和(或)血胸]、空气栓塞、动脉损伤、心包填塞、心律失常、胸导管损伤、神经损伤、导管移位、导管无法植入等<sup>[9-14]</sup>。

3.1.2 术中并发症防治 预防术中发生并发症是PORT操作的关键。其中, 手术医师应经过培训, 熟悉血管解剖并严格掌握适应证和操作规范。推荐术前对穿刺静脉进行超声定位或术中使用超声引导下的静脉穿刺<sup>[15]</sup>; 坚持通过细针试穿确定静脉的位置和插入最佳路径的原则; 沿导丝送入血管鞘管动作应轻柔; 注意左侧颈内静脉穿刺时鞘管深度一般不应该超过10 cm; 注意避免导管开口处于开放状态而导致空气栓塞。沿鞘管送入导管过程中, 病人配合屏气动作是有效增加中心静脉压力的方法, 可以降低空气进入血管的发生率; 注意术中辨认穿刺回抽血液颜色及观察穿刺针溢出血液的流速; 必须在术中透视或术后通过X线胸片确认导管头端位于上腔静脉近右心房处, 距离心包投影2 cm左右。

#### 3.2 术后并发症

3.2.1 常见并发症 PORT植入后常见并发症包括: 感染或非感染原因导致的皮肤、软组织损伤, 静脉炎导管相关性感染, 导管断裂或破裂、导管异位, 导管相关性血栓、导管阻塞、药物外渗等。

#### 3.2.2 术后并发症防治

3.2.2.1 局部皮肤损伤 囊袋表浅或注射座较大, 穿刺部位液体外渗或综合因素导致囊袋感染, 均可能导致局部皮肤、组织损伤。严重者可以发生PORT外露。为避免此并发症发生, 应注意以下问题:(1)术前仔细评估病人穿刺及注射座部位, 避免在活动度较大的肌肉旁建立注射座。(2)应根据病人皮下组织厚度选择PORT型号, 防止注射座高出皮肤引起张力过高或受衣服摩擦而引起不适, 尤其肥胖体形病人受同侧乳房的挤压导致注射座上移, 更易导致摩

擦,甚至导管脱落和断裂<sup>[16]</sup>。(3)肥胖病人手术预留皮下脂肪厚度应 $<2\text{ cm}$ 。(4)避免在经受放疗和乳房切除侧胸壁安放注射座。(5)避免在锁骨下缘安放注射座,因为注射座与导管连接处邻近于锁骨下缘易与锁骨发生摩擦。(6)避免在同一部位反复进行穿刺。

**3.2.2.2 PORT感染** 可能与多种因素相关,包括病人自身体质弱或免疫功能低下,以及导管腔外附壁血栓、导管内纤维蛋白凝集或血块形成引起堵塞。常见的导管培养细菌为皮肤菌群。近年来,革兰阴性杆菌及念珠菌引起的导管感染发生率也不断升高。临床表现包括局部感染和全身感染。局部感染主要发生在穿刺部位、隧道和囊袋,表现为局部红、肿、热、痛,甚至皮下积脓等;全身感染主要表现为发热、白细胞升高等。留置PORT病人出现注射座周围局部症状,以及原因不明的发热或败血症等全身症状,需警惕导管相关性感染的可能。对可疑导管相关感染至少取2份血标本进行培养,包括外周血及PORT留置处。确诊导管相关性感染需满足以下至少1项<sup>[17]</sup>:(1)一次半定量或定量的血培养阳性,PORT留置处血标本和外周血标本培养出相同微生物(包括种属及抗生素敏感性)。(2)PORT留置处血标本和外周血标本血培养菌落数 $\geq 5:1$ 。(3)有血培养阳性时间差。(4)PORT留置处脓液培养菌与外周血培养菌一致。若不能满足以上条件,在排除存在其他感染病灶的情况下,以下情况可作为临床诊断:导管培养阳性,临床表现为脓毒血症,且拔出导管48 h内症状好转;或导管培养阴性,有至少2次血培养阳性,且为皮肤共生菌。处理原则:根据局部炎症反应程度酌情处理。轻度局部感染可使用碘酒、酒精消毒,更换敷料。怀疑为PORT引起的全身感染,需拔出导管并对其尖端作细菌培养,同时,应监测外周血与导管细菌培养结果,观察生命体征,考虑全身应用抗生素。警惕是否合并感染性心内膜炎。

**3.2.2.3 导管相关性血栓** 导管相关性血栓(catheter related thrombosis, CRT)是指导管外壁或导管内通路中血凝块形成,发生率为2%~26%。避免CRT的发生,重在预防。应选择合适的血管和适宜型号的导管,防止因导管管径过粗造成局部血流速度减慢,或作为异物刺激导致静脉炎;应注意置入导管的头端位置,推荐位于上腔静脉近右心房处,距离心包投影2 cm为宜,因此处血流流速快,可以对导管头端起到冲刷作用<sup>[18]</sup>。

血栓形成与多种因素相关。(1)血管内膜损伤:穿刺时损伤血管内膜,尤其是重复静脉穿刺时。(2)血流量减少及流速减慢:留置导管后静脉血流减慢促进血栓形成。(3)高凝状态:老年、肿瘤病人常见。(4)长期卧床。(5)某些抗肿瘤药物也会增加血栓风险。(6)导管材质。

CRT表现为输液速度降低,导管回抽无血。PORT植入侧肩部、颈部可出现疼痛,上肢可出现肿胀、疼痛、皮肤颜色改变和肢端麻木,部分病人可出现发热症状。若出现不能解释的呼吸困难或心动过速,须警惕肺栓塞的可能。血管超声、静脉造影、肺CT血管造影等检查有助于诊断,其中,静脉造影是诊断的“金标准”。多普勒血管超声检查对

临床怀疑CRT的诊断准确率为82%~95%,也是诊断CRT的首选方法之一。

已明确诊断为CRT的病人首选抗凝、溶栓治疗。对于有抗凝禁忌证的病人,须考虑拔除导管。不常规推荐PORT植入病人行预防性抗凝。

**3.2.2.4 导管断裂或破裂** 导管断裂或破裂往往是PORT临床应用过程的严重并发症,发生率为0.1%~2.1%<sup>[19]</sup>。留置时间 $>40$ 个月,存在移除难度的PORT,移除导管时导管破裂的可能性更大。

导管位置不佳常造成导管断裂,最常见于“夹闭综合征”(pinch-off syndrome),主要是由于导管经皮锁骨下静脉穿刺置管,进入第一肋骨和锁骨之间的狭小间隙时,受第一肋骨和锁骨挤压而产生狭窄或夹闭而影响输液,持续夹闭最终可致导管破损或断裂。夹闭综合征发生率约为1%,但其导致导管断裂的发生率约为40%<sup>[20]</sup>。其他危险因素还有:频繁大幅度活动手臂和肩部的过程中压力和角度改变、炎症或血肿、注射座与导管接口处的位置不当、快速输液的压力、不适当的导管护理。导管断裂部位包括:PORT-导管连接部、皮下隧道部位、导管插入静脉部位、静脉内部分。静脉内导管断裂病人的断裂导管会沿血流迁移至上腔静脉、右心房、右心室、下腔静脉,少数进入肺动脉。X线胸片或CT检查可以明确导管断裂部位。

血管外导管部分发生导管断裂的典型临床表现是输液后液体外渗,特别是断裂部位邻近浅表皮下区域的情况。表现为局部肿胀和波动感、皮肤红斑、局部疼痛和压痛,并出现淤斑或血肿。若未及时发现,还会导致蜂窝织炎和皮肤坏死等严重并发症。静脉内导管断裂病人,还可发生感染、肺脓肿、心律失常、上腔静脉压迫综合征、右心房穿孔,甚至猝死<sup>[21]</sup>。大部分断裂的导管紧贴血管壁,从而使病人无任何临床不适表现,常通过X线或CT检查意外发现。

PORT置管病人出现回抽无血或输液阻力增加,须警惕导管断裂可能,必要时行影像学检查确认导管位置和连通情况。一旦发生导管断裂,不论有无临床症状,必须谨慎地完全移除PORT,并通过介入等手段取出断裂导管,以防发生进一步的严重并发症。

**3.2.2.5 导管异位** 又称导管移位,发生率在0.2%~1.7%之间。包括导管断裂导致导管末端移位以及导管末端进入非上腔静脉的其他血管,如颈内静脉或锁骨下静脉。

导管末端进入非上腔静脉的其他血管主要是由于导管过短,导管末端在锁骨下静脉或上腔静脉上1/3时,导管尖端移位风险增加。手臂和肩部运动,咳嗽或呕吐引起的胸内压的增加,充血性心力衰竭和强力的冲洗均可引起导管移位。移位导管可出现扭结、螺旋、环绕和卷曲。

大多数导管异位病人无症状,可表现为输注药物后注射座周围疼痛或药物推注不畅。其他常见症状如咳嗽、心悸,或注射座周围区域由于输液外渗引起肿胀。异位至颈内静脉的导管尖端可导致颈部、耳周或肩部疼痛或异常感觉。当冲洗导管时,病人可能会闻及怪声。异位导管必须采用介入技术处理,以避免血栓栓塞。通过X线胸片检查

识别导管可以进行早期干预。

**3.2.2.6 导管阻塞** 导管阻塞是常见并发症。发生率约为0.8%~9.0%。常出现回抽无血或推注阻力大,不能输液。原因包括:注射座或蝶翼针移位;导管扭曲或打折;药物沉积于导管;纤维蛋白鞘形成;血栓形成。

病人多无不适主诉。一旦发现血液回抽困难,应行X线胸片检查或导管造影以明确导管情况。持续性导管阻塞多由于血块、CRT、肠外营养液中的沉淀物、药物、注射座释放的颗粒物阻塞管腔所致。表现为血液回抽及液体输注均受阻。在明确原因的情况下可采取以下措施:(1)明确专用蝶翼针是否插至注射座侧壁上,或插入过深或过浅,如回抽无血应旋转针头方向或重新插入。(2)活动病人上肢或更换体位,因为导管末端有可能贴于血管壁。(3)以3~5 mL肝素盐水注入注射座内,保留1 h后用20 mL注射器回抽;若仍不成功,则使用纤维蛋白溶解药物(如尿激酶5000kU/L,3~5 mL封管,20 min抽回血)。(4)药物沉积导致的导管阻塞,特别因输注两种不相容药物形成沉淀物导致导管阻塞时,可根据药物的酸碱度选择弱盐酸或碳酸氢钠中和;若为脂肪乳剂导致导管阻塞,可使用75%乙醇清除<sup>[22]</sup>;如仍回抽无血,不应强行冲洗,若压力过大可能导致导管断裂。以上方法仍不能奏效时,须取出PORT。

**3.2.2.7 药物外渗** 是指药物自PORT渗漏至周围组织,发生率为0.3%~4.7%。可能为导管原因或注射座原因<sup>[23]</sup>。导管原因包括:(1)纤维蛋白鞘形成包裹导管,输注液体时,液体经由鞘腔反流至静脉穿刺点处。(2)导管破裂或断裂。注射座原因包括:(1)专用蝶形针穿刺不到位。针头一侧贴着注射座的液态硅胶,另一侧贴在注射座边缘,导致专用针头不能完全包裹在注射座硅胶里,而发生液体外渗。(2)注射座穿刺隔受损,多发生在PORT使用较频繁的病人,专用针穿刺时间间隔较短。(3)专用针两侧翼与注射座中间留有空隙,穿刺针松动,由于病人手臂、肩关节的活动及港座周围肌肉的收缩,使穿刺针在注射座穿刺隔中出现轻微摆动,从而导致针头松动。

输液时发现液体渗漏或囊袋肿胀,甚至在拔针后液体从针孔外渗,一般可明确诊断,必要时需行导管造影明确渗液点。一旦发现药物外渗,应立即停止输液并回抽药物,尽量减少局部药物浓度,减轻药物对局部组织的刺激和侵蚀,为下一步治疗争取时间。对于局部疼痛的病人可予局部封闭治疗,用生理盐水5 mL+地塞米松10 mg+2%利多卡因10 mL在超出外渗部位0.5~1.0 cm处进行局部软组织注射,每日1次,连续3 d。还可局部外用糖皮质激素减轻炎症扩散,促进组织修复。也可应用50%硫酸镁或95%的酒精持续湿敷,配合理疗,减轻红肿等局部症状<sup>[24]</sup>。后期如果局部组织完全坏死又难以自愈,一般须切除坏死组织,再行植皮整形手术。

#### 4 日常维护

使用过程中加强护理和观察。注射座穿刺应由接受过培训的护士实施,穿刺应使用专用针,且严格遵守无菌操

作。输注药物前注意观察回抽是否顺畅,输注是否有阻力,怀疑导管阻塞时须行相应检查。非耐高压PORT要避免高压输注。输液结束用20 mL生理盐水脉冲式冲洗PORT,因其产生的湍流可以将附于导管壁上的血液或药物冲刷干净。规范冲洗、封管是预防导管阻塞的关键,使用100 kU/L肝素盐水3~5 mL封管可有效预防纤维蛋白鞘形成,当注射器内所剩液体为0.5~1.0 mL时,宜边推边撤离注射器,以达到正压封管目的。

每日使用PORT的病人,推荐每周更换穿刺针1次;精确浓度的肝素冲洗、封管可预防血栓形成。对于高凝状态的病人,可考虑预防性抗凝;不使用时推荐每1个月冲洗、封管1次;平时注意保持注射座处皮肤清洁,可用肥皂水清洁皮肤后酒精消毒。

应告知病人避免肢体过度活动,因肌肉挤压血管可能导致机械性静脉炎发生;推荐定期行X线胸片检查,定位PORT位置并确认有无导管断裂。不再使用的PORT应及时取出。

## 第二部分 手术操作指南

实施PORT植入手术医师应有资质要求,操作医生须经过培训。手术前应评估穿刺部位情况,确认无手术禁忌证并签署知情同意书。推荐经皮颈内静脉及锁骨下静脉穿刺置管,亦可选择贵要静脉、股静脉等<sup>[5]</sup>。推荐选择B超引导下穿刺或术前超声定位。目前,临床常见装置有普通型、防反流型和耐高压型,可根据病人实际需要进行选择。

操作前应检查PORT、穿刺针、穿刺鞘等设备安全无误,导管和注射座用肝素盐水(250kU/100L)冲洗并排空空气。

### 1 经皮颈内静脉穿刺置管

经皮颈内静脉穿刺依据操作者熟练程度可采取前、中、后入路(图1)。

#### 1.1 中入路穿刺方法

**1.1.1 体位及操作准备** 平卧位,肩部垫高,头后仰使颈部充分伸展,面部略转向对侧。确定由胸锁乳突肌胸骨头、锁骨头及锁骨内1/3构成的三角,以三角顶点作为穿刺点。用标记笔标明穿刺点和注射座安放区域。消毒铺无菌巾。

**1.1.2 试穿** 1%利多卡因局部麻醉;5 mL注射器试穿,进针方向与胸锁乳突肌锁骨头内侧缘平行,针尖指向同侧乳突;针身与皮肤呈45°~60°角,刺入皮肤后回抽并以负压前行;一般刺入1.0~1.5 cm可见回血,辨识回抽为静脉血并确认穿刺方向及进针深度。

**1.1.3 静脉穿刺** 更换穿刺针,沿原路进针,见回血后推进0.1~0.2 cm;置入导丝约10~15 cm,撤出穿刺针,术中X线透视显示引导丝进入上腔静脉。注意不要过深,以防发生心律失常。

**1.1.4 置入穿刺鞘** 扩大穿刺点周围约0.5 cm长切口,以辅助手固定穿刺点皮肤,沿导丝置入插管鞘(包含穿刺鞘

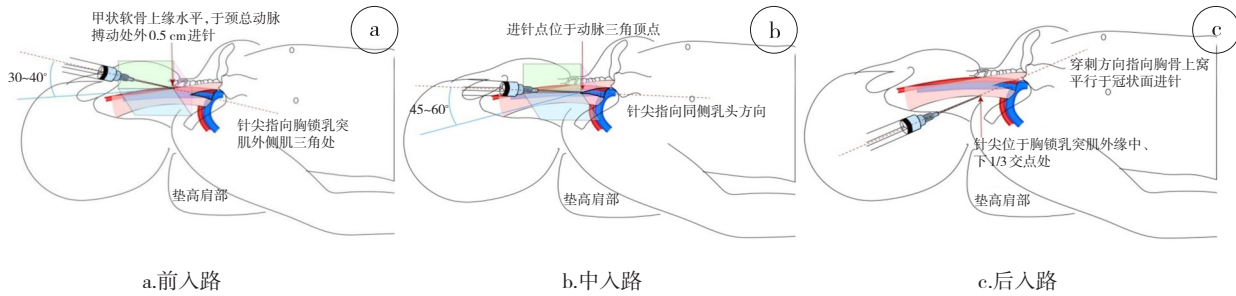


图1 经皮颈内静脉穿刺置管入路

和内芯),注意向前旋转推送穿刺鞘和内芯防止穿刺鞘损伤血管。

1.1.5 置入导管 松开穿刺鞘和内芯之间的连接接口,撤出内芯,以拇指堵住穿刺鞘开口,嘱病人摒住呼吸;沿穿刺鞘送入导管至预定长度,回抽静脉血通畅,术中X线透视显示导管头端位于上腔静脉近右心房处,距离心包投影2 cm左右处;拔出穿刺鞘;撤出导丝。

1.1.6 确定囊袋 锁骨下方中外1/3处行局部麻醉,切开皮肤、皮下组织,距皮肤表面0.5~2.0 cm间向下钝性分离脂肪纤维组织,形成囊袋。注意:切口和囊袋大小依照PORT型号而定,囊袋不宜过浅,注射座植入后在切口下方1 cm为宜。

1.1.7 建立皮下隧道 自穿刺点平行向外延长1 cm切口至皮下,隧道针自囊袋至穿刺点切口最外侧点连通皮下隧道,将导管套入隧道针头并沿隧道将导管牵引至囊袋切口,注意导管弧度,避免形成锐角或急弯影响导管通畅。

1.1.8 连接导管和注射座 导管锁套入导管,注意导管锁放射显影标记应在远离注射座的一端;按照确定导管长度垂直导管90°修剪导管,保证断缘平滑,避免剪出斜面 and 毛刺;用手将导管推送至略过导管接口的突起部位,再将导管锁推进至底端,此过程注意保持导管腔和注射座接口对接时成一条直线。

1.1.9 安放注射座 安放注射座于囊袋内,再次调整颈部及皮下隧道内导管的走行和弧度。无损伤针试穿注射座,回抽血液确认港路通畅,10 mL以上肝素盐水脉冲式冲洗,查看注射座与导管连接处有无渗漏。缝合固定注射座和周围组织。缝合囊袋切口及颈部切口,无菌敷料包扎。

如术中无X线透视设备,须在术后拍摄X线胸片了解导管头端位置。

1.2 前入路穿刺方法 于胸锁乳突肌前缘中点,甲状软骨上缘水平,触摸到颈总动脉搏动并推向外侧,离颈总动脉搏动外缘0.5 cm处进针,针身与皮面呈30~40°角,针尖指向胸锁乳突肌三角处,其余步骤同中入路穿刺。

1.3 后入路穿刺方法 在胸锁乳突肌的外缘中、下1/3交点处进针,针身保持水平位,针尖指向胸骨柄上窝。其余步骤同中入路穿刺。

2 经皮锁骨下静脉穿刺置管

经皮锁骨下静脉穿刺置管可采用锁骨上或下入路(图2)。

2.1 锁骨上入路穿刺方法 在胸锁乳突肌锁骨头外侧缘,锁骨上方约1.0 cm处进针,针身与矢状面及锁骨各呈45°角,在冠状面呈水平或稍向前略偏15°角,针尖指向胸锁关节,一般进针1.5~2.0 cm即可进入锁骨下静脉。

2.2 锁骨下入路穿刺方法 锁骨中点下缘下方一横指偏外1 cm处为穿刺点,进针时针尖先抵向锁骨,然后回撤,再抬高针尾,紧贴锁骨下缘负压进针。一般进针约4 cm左右可见回血,见到暗红色静脉血回流后,再轻轻推进0.1~0.2 cm,使针尖斜面向下。其余步骤同上述经皮颈内静脉穿刺置管。

3 经皮贵要静脉穿刺置管

贵要静脉在锁骨下方汇入腋静脉,进入腋静脉处有较大角度,可能有分支与颈静脉相连,偶有导管反折进入颈

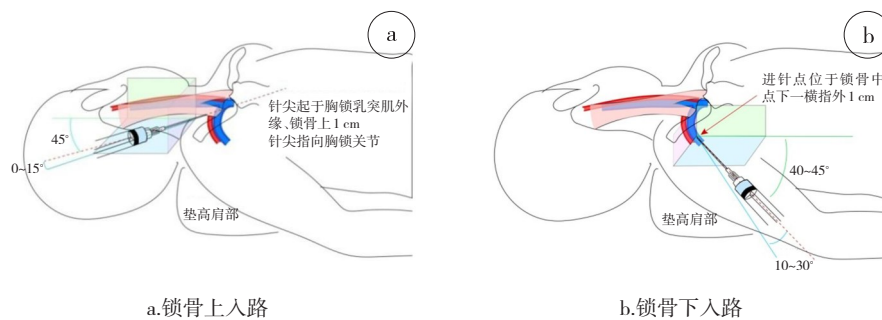


图2 经皮锁骨下静脉穿刺置管入路

静脉的情况,需要引起注意。

3.1 体位 病人平卧,手臂外展与躯干成90°角,测量导管尖端所在位置;上臂港由于植入长度更长,植入前应测量拟定导管植入长度,导管植入长度(cm)=拟定穿刺点至同侧肩峰距离(cm)+肩峰至胸锁关节距离(cm)+胸锁关节至同侧胸骨旁第二、三肋间距离(cm)。

3.2 穿刺点位置 推荐选择超声血管定位。由于囊袋多置于穿刺点下方,推荐在肘上两横指以上选择穿刺点,避免位置过低影响肘关节活动。

3.3 穿刺置管流程 测量上臂臂围基础值。消毒铺单,上臂扎止血带,局部浸润麻醉,穿刺针回抽血液,放低穿刺角度并松开止血带。自穿刺针处置入导丝。切开皮肤及皮下组织,沿导丝置入扩皮器,抽出导丝,置入导管。当导管进至肩部时,嘱病人头转向穿刺侧,下颌靠肩以防导管误入颈内静脉。置管成功后皮下做囊袋并连接导管。

#### 4 注意事项

(1)避免同一部位反复穿刺。穿刺过程中,若需改变穿刺方向,须将针尖退至皮下,以免损伤血管。(2)误穿动脉后局部应给予较长时间的压迫止血。(3)PORT套件使用前需用肝素盐水预冲洗,排空空气;揉搓导管头端三向瓣膜开口处,以保证瓣膜功能开启;穿刺成功后应缓慢推注肝素盐水或生理盐水,以免血液在导管内凝固,阻塞管腔。(4)缝合囊袋切口时应避免注射座位于切口正后方。

#### 5 日常维护

5.1 非手术期间 在非治疗期间应每4周进行1次维护。操作的医护人员应具有相应资质。

5.2 病人准备 应携带PORT病人维护手册。

5.3 操作流程 评估病人PORT处皮肤情况;病人平卧位,暴露PORT处皮肤,头偏向对侧;消毒铺无菌单。20 mL空注射器抽取生理盐水15 mL,连接蝶翼针预冲生理盐水并排气,非主力手拇指、食指及中指固定注射座,主力手持蝶翼针柄,针头从中点垂直刺入,有落空感停止,避免穿刺力度过大而致针尖弯曲,抽吸回血2~3 mL,证实蝶翼针位于注射座内,夹闭蝶翼针延长管处拇指夹,取下注射器,再将另一支注射器连接蝶翼针,脉冲式注入生理盐水20 mL。再次更换注射器用5 mL肝素盐水封管,最后1 mL边推边夹闭蝶翼针延长管处拇指夹,用非主力手拇指、食指固定注射座皮肤,主力手稍用力将蝶翼针垂直拔出,小纱布按压穿刺点3~5 min;撤去孔巾,手术敷贴遮盖;48~72 h后去除敷料。PORT使用情况分别记录于病人维护手册及临床处置观察记录表,内容包括记录穿刺时间,有无回抽血,局部皮肤情况等,并签名。

#### 6 PORT的取出

6.1 适应证 (1)结束治疗或不适宜继续保留者。(2)出现PORT周围感染,可考虑在感染控制后再行手术。

6.2 操作流程 术前查看局部皮肤情况有无感染,注射座

和导管走形是否异常。

病人取平卧位,局部消毒铺无菌巾,1%利多卡因局部浸润麻醉,梭形切除原手术瘢痕,暴露PORT注射座、导管锁及部分导管;切开包裹注射座的纤维包膜组织,向周围分离,使其完全暴露并游离注射座,将导管缓慢自静脉及皮下隧道中取出,最后一并移除整套PORT装置;也可先切开导管锁及导管周围的纤维包膜组织,将导管自静脉及皮下隧道内取出,再游离并取出注射座。

PORT取出后,查看装置是否完整,皮下隧道开口处“8”字缝合,静脉穿刺处压迫5 min;清除注射座周围的纤维包膜组织,严密止血,缝合皮下组织和皮肤,无菌敷料覆盖手术切口。



扫描二维码,观看配文视频

执笔:刘运江,屈翔,葛智成,马力

参加编写及讨论者(依姓氏汉语拼音为序):曹中伟,陈德滇,崔树德,段学宁,范志民,傅佩芬,葛智成,黄建,蒋宏传,金锋,姜军,康骅,凌瑞,刘克,刘锦平,刘倩,刘运江,刘荫华,刘真真,罗永辉,马力,马榕,毛大华,欧江华,屈翔,任国胜,宋爱琳,宋东,宋尔卫,唐利立,田兴松,王殊,王水,王翔,王川,王建东,吴灵,吴克瑾,辛灵,余之刚,张瑾,张建国,张景华,赵毅,赵作伟,朱炜,邹强

#### 参考文献

[1] Madabhavi I, Patel A, Sarkar M, et al. A Study of Use of

- “PORT” Catheter in Patients with Cancer: A Single-Center Experience [J]. Clin Med Insights Oncol, 2017, 11: 1179554917691031. doi: 10.1177/1179554917691031. eCollection 2017.
- [2] Chiba H, Endo K, Izumiyama Y, et al. Usefulness of a peripherally inserted central catheter for total parenteral nutrition in patients with inflammatory bowel disease [J]. Nihon Shokakibyō Gakkai Zasshi. 2017, 114(9):1639-1648.
- [3] Niederhuber JE, Ensminger W, Gyves JW, et al. Totally implantable venous and arterial access system to replace external catheters in cancer treatment [J]. Surgery, 1982, 92(4): 706-712.
- [4] Teichgräber UK, Pfitzmann R, Hofmann HA. Central Venous Port Systems as an Integral Part of Chemotherapy [J]. Dtsch Arztebl Int, 2011, 108(9): 147-154.
- [5] Giordano CR, Murtagh KR, Mills J, et al. Locating the optimal internal jugular target site for central venous line placement [J]. J Clin Anesth, 2016, 33:198-202.
- [6] Shiono M, Takahashi S, Kakudo Y, et al. Upper arm central venous port implantation: a 6-year single institutional retrospective analysis and pictorial essay of procedures for insertion [J]. PLoS One, 2014, 9(3): e91335.
- [7] Fang S, Yang J, Song L, et al. Comparison of three types of central venous catheters in patients with malignant tumor receiving chemotherapy [J]. Patient Prefer Adherence, 2017, 11: 1197-1204.
- [8] Moroni M, Coolbaugh TV, Mitchell JM, et al. Vascular access port implantation and serial blood sampling in a gottingen minipig (*sus scrofa domestica*) model of acute radiation injury [J]. J Am Assoc Lab Anim Sci, 2011, 50(1): 65-72.
- [9] Karanlik H, Kurul S. Hemothorax [M]// Di Carlo I, Biffi R. Totally implantable venous access devices. Springer, Milan. 2012: 115-121.
- [10] Campbell J. Recognising air embolism as a complication of vascular access [J]. Br J Nurs, 2014, 23( suppl 14): 4-8.
- [11] Li M, Yueping L, Jianxin W, et al. Totally implantable venous access port systems and associated complications: A single-institution retrospective analysis of 2,996 breast cancer patients [J]. Mol Clin Oncol, 2016, 4 (3): 456-460.
- [12] Pawlik MT, Kutz N, Keyl C, et al. Central venous catheter placement: comparison of the intravascular guidewire and the fluid column electrocardiograms [J]. Eur J Anaesthesiol, 2004, 21(8): 594-599.
- [13] 周涛, 唐甜甜, 李云涛, 等. 植入式静脉输液港两种不同植入方式对比研究(附2897例分析) [J]. 中国实用外科杂志 [J], 2015, 35(7):753-755.
- [14] Toro A, Carlo I. Heart tamponade [M]// Di Carlo I, Biffi R. Totally implantable venous access devices. Springer, Milan. 2012: 137-140.
- [15] Lamperti M, Bodenham AR, Pittiruti M, et al. International evidence-based recommendations on ultrasound-guided vascular access [J]. Intensive Care Med, 2012, 38(7):1105-1117. doi: 10.1007/s00134-012-2597-x.
- [16] Tang TT, Li YT, Zhang LN, et al. Handling measures for the implantable vascular access device to prevent of catheter fracture/disruption [J]. Int J Clin Exp Med 2016(9):3191-3196.
- [17] 马坚. 导管相关性血流感染的预防控制指南 2011年版本 [J]. 中华医院感染学杂志, 2011, 21(12):2648-2650.
- [18] 叶艳平. 中心静脉导管相关性深静脉血栓形成及其药物预防的研究进展 [J]. 中华内科杂志, 2010, 49(3):270-272.
- [19] Rebahi H, El Adib AG, Mouaffak Y, et al. Catheter fracture and pulmonary embolization of the distal fragment: a rare complication of the totally implantable venous access port [J]. Rev Med Interne, 2015, 36 (1): 42-46.
- [20] Morales-Victorino N, Damas de los Santos F, Kuri-Ayache M, et al. Pinch-off syndrome. Case report and review of the literature [J]. Gac Med Mex, 2015, 151 (4): 529-532.
- [21] Ben Kridis W, Sahnoun M, Maraoui H, et al. Fracture at catheter of totally implantable venous access port with migration into the right pulmonary artery: A serious complication [J]. Acta Clin Belg, 2016, 13(1):1-4.
- [22] 乔爱珍, 李新华, 董淑华, 等. 骨髓移植病人锁骨下静脉导管内壁沉积物的观察 [J]. 中华护理杂志, 2003, 38(8):631-632.
- [23] 王建新, 苏金娜, 李云涛, 等. 静脉输液港输液外渗的原因分析及对策 [J]. 护理学杂志, 2017, 32(3): 46-48.
- [24] Hale O, Deutsch PG, Lahiri A. Epirubicin extravasation: consequences of delayed management [J]. BMJ Case Rep, 2017, pii: ber2016218012. doi: 10.1136/ber-2016-218012.

(2017-11-27收稿)

## 中华医学会外科学分会乳腺外科学组成员名单

组长: 刘荫华

副组长: 任国胜, 姜军, 吴灵, 范志民

秘书: 余之刚(兼)

委员(依姓氏汉语拼音为序): 曹中伟, 陈德滇, 段学宁, 傅佩芬, 黄建, 蒋宏传, 金锋, 康骅, 凌瑞, 刘克, 刘锦平, 刘运江, 刘真真, 罗永辉, 马榕, 毛大华, 欧江华, 屈翔, 宋爱琳, 宋尔卫, 唐利立, 田兴松, 王殊, 王水, 王翔, 王川, 王建东, 吴克瑾, 余之刚, 张瑾, 张建国, 张景华, 赵毅, 赵作伟, 朱玮, 邹强